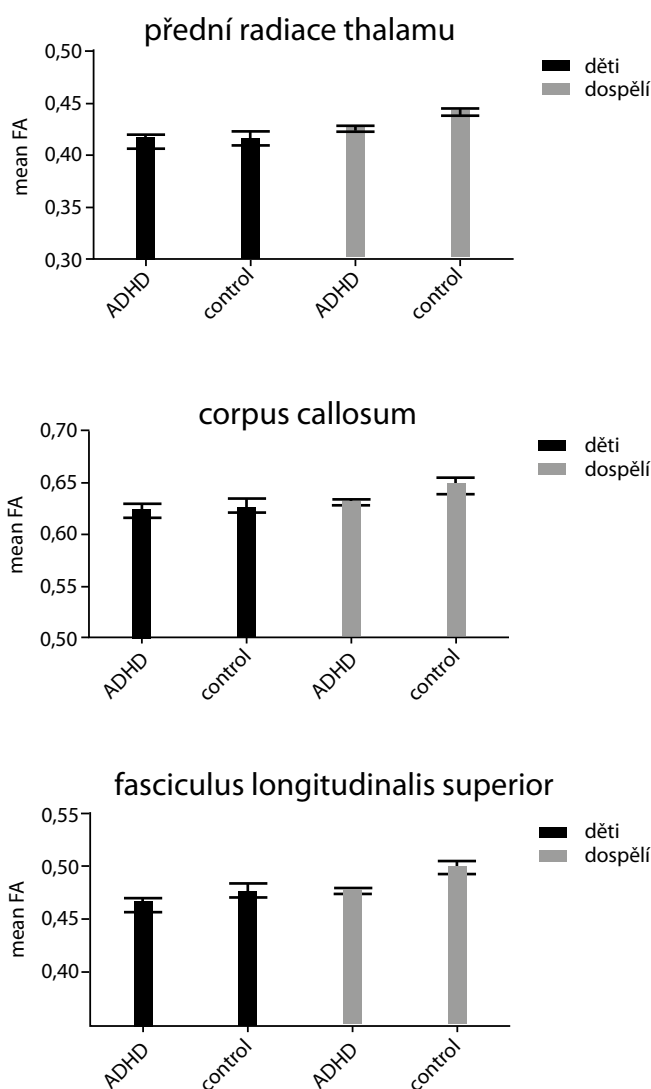


Obr. 2. Mikrostruktura bílé hmoty vyjádřena pomocí hodnot frakční anizotropie (FA) u dětí a dospělých s ADHD v porovnání se zdravými kontrolami (12)



U dospělých zdravých neurotypických kontrol – šedé sloupce vpravo – vidíme nárůst hodnot frakční anizotropie ve všech třech sledovaných oblastech, které interpretujeme jako normální maturaci těchto drah. U ADHD vidíme i v dospělosti hodnoty FA podobné jako u dětí, což interpretujeme jako nedokonalou maturaci.

ství, nyní žijící v partnerském vztahu s partnerem a jeho příbuzenstvem v jedné domácnosti. Už v tomto kontextu tušíme, jaký dopad na soužití mají její četné epizody dekompenzace s často bouřlivým průběhem.

V anamnéze měla v dětství značnou ne-soustředěnost ve škole, kolísání afektu, sociální nezralost a impulzivitu, ale žádné nápadné disruptivní chování. Na střední škole pokračovaly těžké poruchy soustředění a studijní neúspěch i při dobré motivaci bez narušení intelektu (nedokončila maturitní vzdělání na střední zdravotní škole).

V dospělosti se u této pacientky projevuje kognitivní narušení vyjádřené poruchou soustředění, neschopností efektivně plánovat a uváděným stálým pocitem zahlcení (exekutiv-

ní narušení). Emoční dysregulace a impulzivita je vyjádřena kolísající náladou, případně afektivními výbuchy. Pro přetrvávající symptomy hyperaktivity v dospělém podobě svědčí tlak řeči a trvalý drobný motorický i prožívaný vnitřní neklid. Z komorbidit je přítomna obsedantně kompulzivní porucha (OCD) s aranžovacími a čisticími rituály a chronická generalizovaná úzkost. OCD rituály ztěžující zejména pacientčiným blízkým (ne jí samotné) normální soužití jsou ego-syntonní, což je málo překvapivé zejména u Aspergerova syndromu se značným deficitem sociální kognice.

V předchozí dokumentaci byla vyslovena suspekce na „akcentované osobnostní rysy“ a na poruchu nálady. V diferenciativní diagnostice bylo nejprve důležité se pokusit poruchu osobnos-

ti buď specifikovat, nebo vyloučit. Popsané poruchy chování se závažným sociálním deficitem mohou přinejmenším na první pohled toto podezření vyvolat. Do doby, než se nad symptomatikou zamyslíme v širším kontextu a opustíme metodu prvního dojmu.

Důvodem vyloučení emočně nestabilní poruchy osobnosti byla nepřítomnost manipulativního jednání, suicidalita, poruchy sebeurčení či sebepoškozování. Pro ADHD u této pacientky svědčí krom kognitivní poruchy trvalý tlak řeči a motorický neklid, hyperaktivita a impulzivita.

V podrobném verbálním popisu kognitivního deficitu při již před lety provedeném psychodiagnostickém vyšetření najdeme poruchy v doménách typických pro ADHD, jako je variabilita výkonu v čase, porucha pozornosti, potíže s organizací času. Pro tuto symptomatiku svědčí i typické údaje z dětské anamnézy. Kromě nich jsou přítomny i kognitivní projevy typické pro Aspergerův syndrom, jako je ulpívanavé myšlení, snížená mentální flexibilita, fixace na detail, výrazné narušení sociální kognice a restrikce zájmů (nejoblíbenější a v podstatě také jedinou zájmovou činností naší pacientky je žehlení). Suspekci výskytu symptomů autistického spektra v rodinné anamnéze zvyšuje fakt, že oba synové pacientky jsou v internátní péči z důvodu vývojové dysfázie.

Funkční vyšetření mozkové kůry pomocí SPECT ukázalo u této pacientky ložiska hypoaktivity, viz Obr. 3.

Ve farmakologické anamnéze má pacientka escitalopram v letech 2014–2016, sertralin v letech 2016–2020 a fluoxetin augmentovaný nízkou dávkou olanzapinu. Všechna tato SSRI byla v běžném dostatečném dávkování. V minulosti použitý olanzapin byl vysazen.

V okamžiku převzetí do péče užívala kombinaci fluoxetinu 40 mg s pregabalinem 150 mg. Léčba byla bez efektu jak na OCD, tak na afektivní výkyvy, resp. těžkou emoční dysregulaci, provázenou občasnou impulzivitou.

Podle pacientčích stížností jsme společně seřadili priority takto:

1. Nezvladatelná úzkost při změně situace a narušení rutiny – dříve zavedený a vcelku účinný pregabalin ponecháme a navýšíme ze 75 mg na 150 mg denně.

2. Výbušné situace v domácím prostředí z těchto důvodů – do medikace jsme dodali aripiprazol